Aus der Chirurgischen Abteilung des St. Antonius-Krankenhauses
Berlin-Karlshorst
(Leiter: Prof. Dr. med. et phil. A. Herrmannsdorfer)

Erkennung und Behandlung des Spannungspneumothorax

INAUGURAL-DISSERTATION
zur Erlangung des Medizinischen Doktorgrades
an der Friedrich-Wilhelms-Universität zu Berlin

vorgelegt von

Tancred Schatter
aus Kempen

Tag der Promotion: 7. Mai 1940

VERLAG RUDOLPH PFAU, BERLIN NW 7, LUISENSTR. 21

M 48

Gedruckt mit Genehmigung
der
Medizinischen Fakultät der Universität Berlin

Dekan: Prof. Dr. K r e u z
Referent: Prof. Dr. H e r r m a n n s d o r f e r
Korreferent: Prof. Dr. S a u e r b r u c h

R. UNIV.
BIBLIOTHEEK
LEIDEN

Unter der Bezeichnung *Spannungspneumothorax* faßt man diejenigen Pneumothoraxformen zusammen, bei denen die in der Pleurahöhle befindliche Luft unter positivem Druck steht. Voraussetzung für diesen Zustand ist das Eindringen von Gasmengen in die Pleurahöhle, die deren Fassungsvermögen übersteigen.

Ziemlich selten tritt ein Spannungsdruck beim *künstlich,* aus therapeutischen Gründen angelegten *unkomplizierten* Pneumothorax auf, weil hierbei sorgsames Vorgehen eine genaue Kontrolle des Druckanstiegs in der Pleurahöhle ermöglicht. Freilich kann dabei gelegentlich eine oberflächliche Verletzung der Lunge mit der Hohlnadel erfolgen. Aus einer solchen Lücke füllt sich dann bei der Atmung mitunter in der Folgezeit wie durch ein Ventil der Pneumothorax weiter auf, so daß hohe Ueberdrucke mit bedrohlichen Erscheinungen entstehen können (Ventilpneumothorax). Aehnliche Bedingungen sind gegeben, wenn bei Anlegung eines künstlichen Pneus krankhafte Veränderungen an der Pleura visceralis bestehen, oder sich während des Bestehens des Pneus einstellen. Als Beispiel sei die Möglichkeit einer Arrosion der Pleura visceralis durch eine subpleural gelegene *Caverne* erwähnt. Hier besteht die Gefahr des Durchbruchs durch das Pleurablatt, wodurch ein transpulmonaler Weg für das Einströmen von Luft in den Pleuraraum gebahnt wird. Hat sich bei diesem Durchbruch auch ein Ventilmechanismus gebildet, der der Luft bei der Einatmung zwar den *Eintritt* in die Pleurahöhle, *nicht* aber den *Austritt* während der Ausatmung gestattet, so kommt es zwangsläufig entweder zur Entstehung eines spontanen Spannungspneus, oder aber — falls bereits ein künstlich angelegter Pneu bestand — zur nachträglichen Umwandlung in einen Spannungspneu. Häufiger allerdings tritt dieser als Folge eines *nicht beabsichtigten* Pneus auf (Spontanpneumothorax).

Die Entstehung des Spontan-Pneumothorax.

Für das unbeabsichtigte, d. h. nicht aus therapeutischen Gründen künstlich herbeigeführte Eindringen eines Gases, vorzugsweise von Luft, in die Pleurahöhle sind grundsätzlich *zwei* Wege zu unterscheiden.

1. Der *äußere Weg.* Hierbei dringt die Luft infolge einer Verletzung der Brustkorbwandung mit Eröffnung der Pleurahöhle durch Schuß-, Stich-, oder sonstige Verletzungen in den Pleuraraum ein. Es hat sich ein traumatischer Pneumothorax gebildet, dem Blumberg auch die anfechtbare Bezeichnung „äußerer *Spontanpneumothorax*" leiht. Ueber die Berechtigung, den traumatischen als Spontanpneumothorax zu bezeichnen, kann man freilich streiten.

2. *Der innere Weg,* der einen *inneren Spontanpneumothorax* setzt. Hierbei kommt es zum Lufteintritt in die Pleurahöhle nach einem Einriß des visceralen Pleurablattes. Das kann geschehen durch eine stumpfe Brustkorbquetschung mit Verletzung der Lunge. Bei dem inneren Spontanpneumothorax im *engeren Sinne* aber ist öfters eine irgendwie geartete Schädigung der Pleura da, sei es, daß diese primär und allein betroffen ist, was seltener der Fall sein dürfte, sei es, daß die Pleuraschädigung sekundär im Gefolge von Lungenerkrankungen auftritt. Am leichtesten erklärlich ist der innere Spontanpneumothorax bei zerstörenden Erkrankungen der Lungen, die auf die Pleura übergreifen, also besonders bei einschmelzenden tuberkulösen Herden, Lungenabszessen, Lungengangraen und bösartigen Geschwülsten. Auch Emphyseme führen nach Eimer, Massini, Schoenberg u. a. verhältnismäßig häufig zur Entstehung eines inneren Spontanpneumothorax, wobei man allerdings dem Emphysem ebenfalls mit einer gewissen Berechtigung einen zerstörenden Einfluß einräumen darf, da bei ihm gleichfalls ein Untergang funktionell tätigen Gewebes statt hat.

Kann man die vorgenannten Arten auf Grund ihres Auftretens bei bereits bestehenden anderen Krankheiten als *symptomatische* Formen von Spontanpneumothorax bezeichnen, so muß noch einer weiteren Art von innerem Spontanpneumothorax Erwähnung getan werden, bei der am Lebenden auf keine Weise krankhafte Veränderungen an Lungen, oder Lungenfell festzustellen sind. Das hat zu der Aufstellung eines besonderen Krankheitsbildes, des sogenannten *idiopathischen Spontanpneumothorax* geführt. Dieser idiopathische Spontanpneumothorax ist ein interessantes, vor wenigen Jahren noch umstrittenes Krankheitsbild. Spontaner Lufteintritt in den Pleuraraum erscheint dabei als das einzige Krankheitszeichen ohne anderweitige feststellbare primäre Lungen- oder Pleuraerkrankungen, als deren Folge der Spontanpneumothorax angesehen werden könnte. Wie gesagt, wurde dieses Krankheitsbild bis vor wenigen Jahren noch nicht allgemein als selbständige Erkrankung anerkannt. Noch

1918 vertrat Reiche die Auffassung, daß „doch eine minimale tuberkulöse Gewebszerstörung, die hart unter dem Pleuraüberzug gelegen, diesen durchbrach, für das wahrscheinlichste ätiologische Moment" des sogenannten idiodpathischen Spontanpneumothorax zu halten sei. Eine ähnliche Ansicht vertrat Ljungdahl, der gleichfalls eine idiopathische Spontanpneumothorax-Entstehung für unwahrscheinlich hielt, und beim Auftreten eines Spontanpneu das primäre Bestehen tuberkulöser Schädigungen des visceralen Pleurablattes für notwendig erachtete. Seitdem haben aber Kopstein und Lenz bei einer Anzahl von Kranken mit spontanem Pneumothorax nicht nur während des Bestehens des Pneu, sondern auch gelegentlich häufiger über lange Zeiträume hin sich erstreckender Nachuntersuchungen jegliche tuberkulöse Erkrankung vermißt. Auch andere Forscher, wie Atwood, Eimer, Fischer-Wasels, Larsen, Morawitz u. a. veröffentlichten Beobachtungen, bei denen es im Laufe von Jahren zu wiederholten Erkrankungen an Spontanpneu gekommen war, ohne daß dabei tuberkulöse Erscheinungen bestanden. So neigt jetzt die Mehrzahl der Autoren zu der Annahme, daß an dem Auftreten selbständiger „idiopathischer" Spontanpneumothorax-Formen nicht mehr gezweifelt werden kann. Noch nicht völlig geklärt ist dagegen das pathologisch-anatomische Geschehen, das dem idiopathischen Spontanpneu zu Grunde liegt. Es liegt dies zum Teil daran, daß die Erkrankung meistens gutartig verläuft und heilt, so daß anatomische Kontrollen fehlen, dann aber auch daran, daß die vorgenommenen pathologisch-anatomischen Untersuchungen die verschiedenartigsten und sehr uneinheitlichen Ergebnisse zeitigten.

Fischer-Wasels erklärt die spontane Pneumothorax-Entstehung durch „Narbenblasen". Es handelt sich hierbei um luftgefüllte, etwa kirschgroße Blasen in Ein- oder Mehrzahl im Bereich vernarbter Lungenspitzen. Diese Blasenbildung verdanke ihre Entstehung dem Verschluß kleiner Bronchiolen durch entzündliches Granulationsgewebe mit umschriebener Atrophie des Alveolargewebes und eigenartiger Ventilwirkung an der Mündungsstelle der späteren Blase infolge Narbenschrumpfung. Durch zufällige stärkere Einatmung komme es zur Sprengung und dadurch zur Entstehung eines Spontanpneu. Von solchen Narbenblasen berichtet auch Kipfer, der diese bei thoracospoischen Untersuchungen feststellte. Kjaergaard berichtet von einem Spontanpneu, als dessen Ursache die anatomische Untersuchung zystische Mißbildung an der Lungenoberfläche mit Blasenruptur aufdeckte. Von anderen Mißbildungen

berichtet Schmincke, der in einem Fall doppelseitigen Spontanpneus in den Lungen Bezirke embryonalen Gewebes mit Zystenbildung fand, wo es gleichfalls zu Gewebs- oder Blasenrissen und Bildung einer Pneu gekommen war. Von Atwood, Kusan, Larsen, Pius Mueller und Morawitz beobachtetes familiäres Auftreten des Spontanpneu veranlaßten den letztgenannten Forscher, eine konstitutionelle Lungen- oder Pleuraschwäche als Ursache spontaner Pneumothorax-Entstehung anzunehmen. Hohenner glaubt auf Grund von Versuchen mit Leichenlungen eine „physiologisch schwache Stelle" am Lungenhilus annehmen zu dürfen, an der es bei Drucksteigerungen in der Lunge leicht zu einem interstitiellen Emphysem mit nachfolgendem Spontanpneu kommen könne. Weiterhin machte Hohenner die Beobachtung, daß bei seinen Versuchen *nie* die Einrisse des visceralen Pleuraüberzuges an *den* Stellen erfolgten, die durch entzündliche Vorgänge verändert waren.

Die verschiedenen Formen des Spontanpneu.

Die verschiedenen Formen des Spontanpneumothorax können zu den mannigfachsten subjektiven und objektiven Folgeerscheinungen führen, und zwar je nachdem, ob es sich bei dem entstehenden Pneu um einen offenen, geschlossenen, oder Ventilpneu handelt. Beim offenen Pneu wechselt der Luftgehalt im Pleuraraum infolge uneingeschränkter Durchgängigkeit der Lufteintrittspforte mit den wechselnden Druckverhältnissen im Pleuraraum während der verschiedenen Atmungsphasen. Beim geschlossenen Pneu dagegen kommt es nur während eines beschränkten Zeitraums zum Lufteintritt in den Pleuraraum bis sich die Eintrittspforte für die Luft für beide Wegrichtungen wieder geschlossen hat, so daß die endgültig gefangene Luftmenge infolge Fehlens neuer Zufuhr allmählich wieder aufgesaugt werden kann. Der Ventilpneu aber ist dadurch gekennzeichnet, daß die Luft infolge ventilartigen Verschlusses ihrer Eintrittspforte dank der bei der Einatmung wirkenden stärkeren aktiven Kräfte zwar in den Pleuraraum hineingesogen (Staehelin), bei der passiven, schwächeren Ausatmung aber nicht, oder nicht in gleichem Umfange wieder hinausgepreßt wird. Hierdurch können sehr hohe positive Druckwerte statt des normalen negativen Dondersschen Drucks im Pleuraraum entstehen. Infolge Verdrängung des Mediastinums oder der Kreislauforgane kann es dabei zu erheblichen Beschwerden und lebensbedrohenden Zuständen kommen.

Mit anderen Worten: der Ventilpneu hat sich zu einem Spannungspneumothorax ausgebildet.

Klinische und röntgenologische Diagnose, Differentialdiagnose, sowie Symptomatologie des Spontanpneu.

Zum Unterschied von manchen anderen Erkrankungen, bei denen die „Diagnose aus der Anamnese" gestellt werden kann, läßt beim Spontanpneu die Vorgeschichte häufig im Stich. Die von dem Kranken empfundenen und angegebenen Beschwerden sind oft derart vieldeutig, daß sie nicht als kennzeichnend gerade für den Spontanpneumothorax angesprochen werden können. Meist geben die Kranken an, plötzlich Stiche, Atemnot, Beklemmungsgefühl, Husten und unter Umständen Ohnmachtsanwandlungen empfunden zu haben. Alles Erscheinungen, die bei den verschiedenartigsten Erkrankungen nicht nur der Lungen, sondern auch anderer Organsysteme auftreten können. Bei Kenntnis eines schon bestehenden älteren Lungenleidens können solche plötzlich auftretenden Alarmzeichen immerhin einen Verdacht auf den wahren Sachverhalt hinlenken. Naturgemäß gibt die Körperwärme keinerlei Hinweis auf einen Spontanpneu. Denn: bestand vorher kein Fieber, so pflegt es auch nicht durch den Spontanpneu hervorgerufen zu werden. Litt aber der Kranke ursprünglich schon an einer mit Fieber einhergehenden Lungenerkrankung, so zeigt diese durch das Auftreten des Pneu keine, oder jedenfalls keine kennzeichnende Veränderung. Dennoch kann auch die klinische Feststellung eines Spontanpneu bei eingehender Untersuchung und zuverlässiger Beherrschung der Untersuchungtechnik verhältnismäßig einfach sein, wenn die Luftansammlung im Brustraum mantelartig die Lunge umgibt, oder wenigstens — bei vorhandenen Verwachsungen der beiden Brustfellblätter — stellenweise in größerer Menge zwischen der äußeren Brustwand und der Lunge sitzt. Der hierbei feststellbare *Schachtelton* beim Abklopfen in Verein mit dem *fehlenden,* oder *fernklingenden leisen Atemgeräusch* sind unverkennbar. Allerdings kann ein derartiger physikalischer Befund auch Anlaß zu Täuschungen geben, etwa dadurch, daß eine sehr große Magenblase besonders hoch oben steht, unter Umständen noch begünstigt durch eine relaxatio diaphragmatis; oder daß bei Vorhandensein einer hernia diaphragmatica gasgeblähte Darmschlingen

sich im Brustraum verlagert vorfinden. Rechts kann weiterhin eine Coloninterposition zwischen Leberoberfläche und Zwerchfell zu Mißdeutungen bei der klinischen Untersuchung Anlaß geben. Schließlich vermag auch eine große wandständige Caverne unter Umständen das Bestehen eines Pneu vortäuschen. Mögen diese Möglichkeiten tatsächlich auch selten zu diagnostischen Fehlschlüssen beitragen, so rechtfertigen sie doch immerhin die Forderung, bei jedem nicht ganz zuverlässig klinisch zu klärendem Befunde das Röntgenverfahren bei der Untersuchung mit heranzuziehen. An dieser Stelle aber sei betont, daß auch diese Methode zuweilen bei der Erkennung bestehender Pneumothorax-Erkrankungen auf nicht unerhebliche Schwierigkeiten stoßen kann.

Bekannt ist z. B. die Erscheinung der „paradoxen Verschattung", die von Fleischner erstmalig beschrieben wurde. Hierbei handelt es sich um eine Umkehr der Helligkeitswerte zwischen dem Lungenfeld und dem für gewöhnlich aufgehellten Bezirk des Pneumothorax. Im Röntgenbilde erscheint ein Teil umso heller, je weniger die einfallenden Röntgenstrahlen in ihm geschwächt werden; sei es daß die Schichtdicke dieses Abschnittes im Vergleich zu seiner Umgebung geringer ist, sei es, daß das diesen Bezirk einnehmende Gewebe stralendurchlässiger, d. h. von geringerer spezifischer Dichte ist, als die Gewebe der Umgebung. Auf dieser Tatsache beruht ja überhaupt die diagnostische Anwendbarkeit der Röntgenstrahlen. Hieraus ergibt sich ohne weiteres, daß eine Luftansammlung im Brustraum (oder auch sonstwo) heller erscheinen muß, als ihre Umgebung, die einen geringeren, oder gar keinen Luftgehalt hat. Bei der „paradoxen Verschattung" jedoch ist das Umgekehrte der Fall: der Pneu erscheint im Röntgenbilde dunkler, als das angrenzende Lungenfeld. Diese Erscheinung wird erklärt durch pleuritische Vorgänge trockener, oder feuchter Art, die beim Pneu sehr häufig sind. Sie bedingen fibrinöse Auflagerungen auf die Pleurablätter und schließlich schwartige Verdickungen. Auffallenderweise ist hieran besonders die pleura parietalis der hinteren Thoraxwand beteiligt. Der Grund hierfür dürfte in Verschiedenheiten der Lymphgefäßversorgung der beiden Pleurablätter zu suchen sein, die eine leichtere Verlegung des Lymphabflusses aus der parietalen Pleura bei Reizzuständen bewirkt. Es ist verständlich, daß eine derartige Verdickung der pleura parietalis je nach ihrem Umfange zu einer mehr minder weitgehenden Verschattung des Pneumothoraxraums und damit u. U. zu diagnostischen Irrtümern Anlaß geben kann.

Geringe mantelförmige Luftansammlungen im Brustkorb entgehen — worauf Haenisch hinweist — zuweilen leicht dem röntgenologischen Nachweis, wenn sich die Lunge in tiefer Einatmungsstellung weitgehend ausdehnt und fast ganz der Brustwand anlegt. Ein Irrtum ist in solchen Fällen aber vermeidbar, wenn man den Brustkorb auch in tiefer Ausatmungsstellung durchleuchtet. Hierbei kann bei elastischem Brustkorb der Innenraum eine so weitgehende Verkleinerung erfahren, daß die in ihm zusammengepreßte Luft des Pneu eine deutliche Abdrängung der Lunge von der Brustwand bewirkt (Alexander, Albert).

Sehr große Schwierigkeiten können dem Röntgenologen auch die abgesackten Pneumothoraces bereiten, insbesondere *dann,* wenn sie nicht wandständig sind. Nach Beltz und Kaufmann. Pohl, sowie Schott kann z. B. durch einen interlobären Pneumothorax leicht eine Höhlenbildung in der Lunge vorgetäuscht werden, zumal diese Form des Pneu häufig durch einen Erguß kompliziert ist. Besonders erschwert ist die richtige Beurteilung solcher Formen *dann,* wenn in einer Brustseite mehrere abgesackte Pneumothoraces bestehen. Hierbei kann röntgenologisch die Entscheidung zwischen Pneu und Höhlenbildung zuweilen unmöglich sein, wie Schott an einem Spontanpneu darlegt, dessen wahre Natur zu klären ihm auf röntgenologischem Wege allein nicht gelang.

Der Spannungspneumothorax.

Der Spannungspneumothorax unterscheidet sich hinsichtlich seiner Entstehungsmöglichkeiten in nichts von den vorher besprochenen Pneuformen. Er stellt sich für gewöhnlich als Folge eines Ventilpneu ein, bei dem es zu einer dauernd zunehmenden Luftanreicherung im Pleuraraum kommt, ohne daß Luft in entsprechender Menge — etwa durch Resorption — verschwindet. Die Folge dieses Vorgangs ist ein dauerndes Ansteigen der Druckwerte im Pleuraraum zu positiven Drucken, die bei fehlendem Eingreifen zu gefährlichem Ueberdruck innerhalb des befallenen Brustraums führen können. Außer den früher schon erwähnten Verdrängungserscheinungen des Mittelfells, des Herzens, der Aorta und der Luftröhre nach der gesunden Seite, die zu schwerer Behinderung der Atmung und bedrohlicher Störung des Kreislaufs zu führen vermögen, sind dem Spannungspneu eine Reihe anderer mehr oder minder häufiger Erscheinungen eigen, die sich ent-

weder schon dem klinischen Untersucher bemerkbar machen, oder erst durch die röntgenologische Kontrolle feststellbar sind.

Schon durch sorgfältige äußere Betrachtung kann die Aufmerksamkeit auf den Verdacht eines bestehenden Spannungspneus hingelenkt werden, dadurch, daß die befallene Seite eine deutliche Verbreiterung der Zwischenrippenräume, häufig mit gleichzeitiger Vorwölbung zeigt. Auch pflegt die Atmung der erkrankten Brustkorbhälfte im Vergleich mit der gesunden nachzuhinken. Sehr häufig beobachtet man beim Spannungspneu auch eine sehr starke exspiratorische Atemnot, die Semb für ein wichtiges Kennzeichen hält. Nach Blumberger erklärt sich diese exspiratorische Atemnot aus dem stärkeren oder schwächeren Bewegungsausfall der in Einatmungsstellung fixierten geblähten kranken Seite. Diese Behinderung auf der kranken Seite führe auch zu einer Herabsetzung der Atmungstiefe auf der gesunden Seite, da die beiden Brustkorbhälften auf gleiche Atmungstiefe eingestellt seien und sich hierin gegenseitig beeinflußten. Als ein sehr seltenes Ereignis beim Spannungspneu, das durch einfache äußere Betrachtung festgestellt werden kann, sei schließlich noch das zuweilen infolge des starken intrathoracalen Drucks auftretende Hautemphysem erwähnt, das von Schall und Staehelin, neuerdings auch von Blumberger beobachtet werden konnte.

Sehr kennzeichnend ist das röntgenologische Bild des Spannungspneu. Die Ausweitung der erkrankten Brustkorbhälfte ist auch für den weniger geübten Röntgendiagnostiker sofort erkennbar. Sie ist bedingt durch den mehr wagerechten Rippenverlauf und die daraus entspringende Verbreiterung der Zwischenrippenräume. Die unteren Winkel, welche die hinteren Bogenstücke der beiderseitigen Rippen bei ihrem Ansatze an der Wirbelsäule bilden, sind gegenüber der Norm vergrößert, so daß die oberen Rippen in einem Winkel von über 180°, die mittleren in einem von etwa 180° und die unteren in einem solchen bis zu 150° zu einander stehen. Die Wirbelsäule-Rippenwinkel sind auf der erkrankten Seite gegenüber der gesunden jedenfalls *stets* unverkennbar vergrößert, ein Verhalten, das bei Ausatmungsstellung besonders deutlich in Erscheinung tritt. Das Zwerchfell der befallenen Seite pflegt abgeflacht, ja, bei linksseitigem Sitz des Spannungspneumothorax zuweilen sogar leicht konvex in die Bauchhöhle vorgebuchtet zu sein. Die verschieden starke, beim Spannungspneu aber immer vorhandene Verdrängung des Mittelfells, des Herzens und der Luftröhre wurde bereits erwähnt. Eine der

häufigsten und bekanntesten Erscheinungen ist die Ueberblähung des Mediastinums, auf die als erster Brauer als „Hernia mediastinalis" hingewiesen hat. Seine Beobachtung ist durch die Veröffentlichungen anderer Forscher (Aßmann, Fleischner, Kohler) bestätigt worden. Nitsch hat in diesem Zusammenhange auf die „schwachen Stellen" des Mediastinums hingewiesen. Danach unterscheidet man je nach dem Entstehungsorte die hernia mediastinalis anterior und posterior.

Recht umstritten in seiner Bewertung und stark in den Hintergrund gedrängt ist die Bedeutung des sogenannten Kienböckschen Zeichens für die röntgenoskopische Diagnose des Spannungspneu. Diese paradoxe Zwerchfellbewegung, die nach Matthes in Form einer Wippe vor sich geht, wurde von Kienböck vor allem für die Differentialdiagnose zwischen hernia und relaxatio diaphragmatica ausgewertet. Bittdorf und Wellmann glauben sie auch als bezeichnend für gewisse Pneumothoraxformen, darunter den Spannungspneu, ansehen zu dürfen. Die Entstehung des Phänomens selbst erklären sie durch eine Ansaugung des Zwerchfells beim Uebergang des Brustkorbs von der Ausatmungs- zur Einatmungsstellung und die dadurch eingeleitete Vergrößerung des Thoraxraums. Diese Auffassung Bittorfs und Wellmanns von der differentialdiagnostischen Bedeutung der paradoxen Zwerchfellbewegung ist jedoch nicht allgemein zur Anerkennung gelangt. Aßmann z. B. erwähnt das Kienböcksche Zeichen nicht als Merkmal des Spannungspneu und räumt ihm lediglich die Rolle eines gelegentlich feststellbaren Symptoms beim geschlossenen Pneu ein. Weiterhin stellt Blumberg, fußend auf Beobachtungen an einem umfangreichen Krankengut erst kürzlich das Auftreten des Kienböckschen Zeichens beim Spannungspneu in Abrede. Zu dieser Ablehnung kommt er nicht nur durch das in dieser Hinsicht stets negative Ergebnis seiner Beobachtungen, sondern auch durch die Ueberlegung, daß die beim Spannungspneu immer ausgeweitete befallene Brustkorbhälfte nicht, oder so gut wie nicht an den Atembewegungen teilnimmt. Infolgedessen aber könne auch keine inspiratorische Erweiterung dieser Brustkorbhälfte mehr auftreten, weil eben infolge des im Pneumothorax herrschenden Ueberdrucks die erkrankte Seite bereits in höchstem Umfange ausgeweitet sei. Auf die gleiche Ursache müsse auch die beim Spannungspneu fehlende inspiratorische Ansaugung und Verschieblichkeit des Mittelfells und des Herzens nach der kranken Seite zurückgeführt werden.

Behandlung des Spannungspneumothorax.

Bei den meisten Formen des Spontanpneumothorax ist ein ruhiges sorgsames Abwarten der weiteren Entwicklung nicht nur möglich, sondern sogar zweckmäßig. Erübrigt sich doch häufig jedes aktive und dadurch unter Umständen eingreifende Vorgehen durch die mögliche und bekannte Selbstheilung des Pneumothorax. Dem Arzt bleibt in der Regel nur die Sorge um Linderung der subjektiven Beschwerden durch Anwendung von Beruhigungs-, oder schmerzlindernden Mittel übrig. Die zur Heilung führende Selbsthilfe der Natur versagt aber vollkommen beim Spannungspneumothorax, bei dem es eine Selbstheilung nicht gibt. Untätiges Zuwarten wird hier zu einem nicht wieder gut zu machenden Fehler.

Ziele der Behandlung des Spannungspneu sind, den im Pleuraraum herrschenden Ueberdruck durch Ablassen, oder Verminderung der eingeschlossenen Luftmenge zu beheben, die Verdrängung der Mittelfellorgane mit ihren Folgeerscheinungen zu beseitigen und endlich die Lufteintrittspforte als Quelle des Pneumothorax zu verschließen. Dies ist leicht bei einem äußeren, traumatisch entstandenen Spannungspneu, bei dem einem operativen Verschluß einer nicht infizierten Wunde nichts entgegensteht. Wesentlich anders aber liegen in dieser Hinsicht die Dinge bei einem inneren Spannungspneu,

Bei *jedem* Spannungspneu aber ist die vordringlichste Aufgabe die, zunächst den im Brustkorb herrschenden, unter Umständen das Leben bedrohenden Ueberdruck zu beseitigen.

Der einfachste Weg, eine Entlastung herbeizuführen besteht darin, eine *Hohlnadel* durch die Brustwand einzuführen, durch welche die unter Ueberdruck stehende Luft aus dem Brustraum zu entweichen vermag. Dieses Verfahren dürfte für alle Fälle der Not seinen augenblicklichen Zweck erfüllen. Im klinischen Betrieb aber bedient man sich doch meist anderer, weitergehender Maßnahmen zur Entleerung der Luft.

Zunächst ist hier die *Luftabsaugung mittels einer Spritze* nach Zuelzer zu erwähnen. Hierbei ist darauf Bedacht zu nehmen, sich einer Spritze mit einem Mehrwegehahn zu bedienen, wenn man nicht dem Kranken die schmerzhafte Belästigung eines mehrmaligen Einstechens, oder sich selbst die Unbequemlichkeit des dauernden An- und Absetzens der Spritze an die eingelegte Kanüle zumuten will. Weiter wurde Absaugen der Luft mittels der *Wasserstrahlpumpe*

empfohlen. Dieses Verfahren erfordert jedoch große Vorsicht; erlaubt ist nur Anwendung eines ganz geringen Unterdrucks der Pumpe. Ist der Unterdruck nämlich zu stark, so setzt man den Kranken leicht einer doppelten Gefahr aus. Erstens dadurch, daß man die vielleicht schon in Verklebung befindliche Lufteintrittspforte erneut aufreißt und womöglich vergrößert, worauf Staehelin hingewiesen hat, zweitens aber dadurch, daß man durch den übermäßigen Unterdruck Luft durch die Lunge hindurch absaugt. Ein oft eingeschlagener Weg der Druckentlastung besteht ferner in der Anlage einer Bülauschen *Heberdrainage* in derselben Art, wie sie bei der Behandlung des Pleuraempyems Anwendung findet.

Alle diese Verfahren erfüllen ihren Zweck und leisten gute Dienste, doch hat sich im klinischen Betrieb mehr und mehr eingebürgert, zur Luftabsaugung den *Pneumothoraxapparat* zu verwenden. Neben der Einfachheit der Handhabung hat diese Art den Pneumothorax zu entleeren, nicht zu unterschätzende Vorteile für sich. Zunächst ist es hiermit ein Leichtes, bei der Absaugung den angewendeten Unterdruck aufs feinste zu regeln. Hinzu kommt, daß man jederzeit in der Lage ist, Messungen des Drucks in der Brusthöhle vorzunehmen, und dadurch gleichzeitig einen Anhaltspunkt über einen etwaigen Heilungsvorgang an der Lufteintrittspforte zu gewinnen. Zeigt sich nämlich, daß der intrathoracale Druck während der Absaugung der Luft gleichmäßig absinkt, ohne bald wieder höher zu steigen, so darf man mit Recht einen mehr oder minder fortgeschrittenen Verschluß der Lufteintrittspforte annehmen. Kein oder trotz reichlicher Luftentnahme nur geringes Absinken des am Manometer des Apparats abgelesenen Drucks verrät dagegen eindeutig, daß die der Luft den Eintritt gestattende Ventilöffnung noch nicht verklebt ist. Abgesehen davon aber gestattet der Pneuapparat auch eine genaue Dosierung des Luftentzugs auf Grund der ermittelten Manometerwerte. Es ist nämlich darauf hinzuweisen, daß es nicht vorteilhaft ist, die *gesamte* Luft des Pneu abzusaugen, auch dann nicht, wenn man einen Verschluß der Lufteintrittspforte annehmen darf. Durch den vollständigen Luftentzug und die sich daran anschließende rasche Erweiterung der kollabierten Lunge besteht die Gefahr einer zu plötzlichen Dehnung des pulmonalen Pleurablattes, wodurch ein schon verklebter, aber noch nicht fest verheilter Einriß des Pleuraüberzuges erneut zum Klaffen gebracht werden könnte. Deshalb wird allgemein eine teilweise und dafür nötigenfalls häufigere Luftentleerung empfohlen, um durch Vermei-

dung zu starker Oberflächenspannung dem Pleuraüberzug genügend Zeit zur Verheilung des Einrisses zu gewähren.

Unverricht hat zur Behandlung des inneren Ventilpneu vorgeschlagen, den inneren *in einen äußeren offenen Pneu umzuwandeln*, dadurch, daß man ein *Dauerdrain in die Brustwand* einlegt. Dieser an sich bestechende Gedanke birgt jedoch die Gefahr der Pendelatmung in sich, auf welche Sahli warnend hingewiesen hat.

Der Vorgang, der sich bei dieser Pendelatmung abspielt, ist nach Blumberger folgender:

Durch die Herstellung einer offenen Verbindung zwischen Pneumothorax und Außenluft wird der Druck im Pneu dem Athmosphärendruck angeglichen. Danach füllt sich die abgelöste Lunge soweit mit Luft, bis in ihr derselbe Druck herrscht. Bei jeder Ausatmung nun tritt Luft aus der Lunge der gesunden Seite sowohl nach außen aus, wie auch in die Lunge der kranken Seite über, da sich die exspiratorische Drucksteigerung in der gesunden Seite gleichmäßig nach allen Seiten hin auswirkt, wo ein geringerer Druck ihr entgegensteht. Wie früher erwähnt, wird beim geschlossenen Pneu bei der Ausatmung infolge Zusammenpressens der eingesperrten Luft selbstverständlich auch ein höherer intrapulmonaler Druck erzeugt. Nicht so beim offenen Pneu, aus dem bei der Ausatmung stets soviel Luft entweicht, daß der Athmosphärendruck unverändert erhalten bleibt. Es wird also der Aufblähung der kollabierten Lunge durch die unter höherem Druck stehende Ausatmungsluft der gesunden Lunge kein genügender Widerstand entgegengesetzt. Umgekehrt saugt bei der Einatmung die gesunde Lunge wiederum Luft nicht nur aus der Athmosphäre an, sondern auch aus der Lunge der kranken Seite, da hier im Falle eines äußeren offenen Pneu bei der Einatmung kein negativer Druck im Pneumothoraxraum entstehen kann, der die Luftabsaugung aus der Lunge verhindern würde.

Es ist leicht einzusehen, daß diese Pendelatmung zu einer Beeinträchtigung der Sauerstoffversorgung des Körpers führen muß, da ja bei der Ausatmung immer ein großer Teil sauerstoffarmer Luft in den Lungen verbleibt, der bei der nächsten Einatmung einen ausreichenden Zufluß sauerstoffreicher athmospärischer Luft verhindert. Die Folge hiervon ist — wie Sahli hervorhebt — eine mangelnde Arterialisation des Blutes, die oft zu schwersten Zuständen von Atemnot führt. Dazu kommt noch das Auftreten von Mediastinalflattern, das mit einer schweren Beeinträchtigung der Herzarbeit eine der ernstesten Gefahren des weit offenen Pneumothorax

bildet. Die durch Sauerstoffverarmung des Blutes und Mediastinalflattern bedingte hochgradige Atemnot konnte Sahli dadurch bessern, daß er bei Bestehen einer künstlichen Schlauchfistel die Drainöffnung verkleinerte. Hierdurch werden zwar nur geringe, aber doch immerhin im Normalsinne wirkende Druckschwankungen in der kranken Seite hervorgerufen, die zu einer deutlichen Besserung ausreichen. Auf Grund dieser Erfahrungen sind verschiedene Dauerkanülen konstruiert worden, die als Drain in die äußere Brustwand eingelegt, die Vorteile des Unverrichtschen Verfahrens gewähren, gleichzeitig aber auch seine Gefahren ausschalten sollen (Alexander, Stein, Boedecker und Tiegel). Auch die Bülau drainage mit dem unter Wasser mündenden Gummirohr vermeidet die Nachteile des offenen Pneumothorax.

Welchem der beschriebenen Verfahren der Luftabsaugung der Vorzug zu geben ist, insbesondere, ob ein dauerndes Ableiten der Luft mittels Wasserstrahlpumpe, oder Heberdrainage zweckmäßiger als die wiederholte Entleerung begrenzter Luftmengen ist, kann nicht allgemein entschieden werden. Alexander und neuerdings Blumberger treten für das Verfahren der wiederholten Absaugung ein, weil eine Dauerentleerung außerordentlich peinliche, ununterbrochene Ueberwachung erforderlich mache, ohne daß sich trotzdem unangenehme Zwischenfälle immer mit Sicherheit vermeiden ließen. *Es muß aber betont werden, daß nicht selten Spannungspneus vorkommen, bei denen die Wiederauffüllung nach Entleerung der Luft derart rasch erfolgt, daß eine dauernde Sicherung des Druckausgleiches nicht zu umgehen ist.*

Leider gibt es darüber hinaus eine Anzahl von Spannungspneus, bei denen auch mit dem Dauerausgleich des Druckes keine Heilung zu erzielen ist. Mit der Unterbrechung des Verfahrens fallen solche Kranke sofort wieder in ihren alten bedrohlichen Zustand zurück. Zur Behandlung dieser Pneuformen ist durch Lucius Spengler und Kulcke ein neuer Weg gewiesen worden, der zu verschiedenen beachtlichen Behandlungserfolgen geführt hat. Es ist dies der Versuch, durch Einspritzung von *Reizlösungen in den Pleuraraum eine „sterile Pleuritis"* zu erzeugen, die durch ihre Fibrinauflagerungen auf die Pleurablätter zum Verschluß des Pleurarisses und zur Verklebung der Pleurablätter führen soll. Als Reizlösung schlug Spengler ursprünglich stark verdünnte Lösungen von Argentum nitricum vor. Später ging er jedoch — ebenso wie Kulcke — zur Anwendung von 30%iger Traubenzuckerlösung über, die in Mengen

von 20—100 ccm eingespritzt wird. Schott berichtet von einem Heilerfolg dieses Verfahrens bei Anwendung von 0,5 ccm Terpentinöl, nachdem die Traubenzuckereinspritzung trotz Wiederholung erfolglos geblieben war. Allerdings habe die Einspritzung des Terpentinöls außerordentlich starke Schmerzen hervorgerufen, so daß Schott rät, diesen Eingriff durch Anwendung der Evipannarkose schonender zu gestalten. Doch ist das Auftreten zuweilen sehr quälender Schmerzen auch bei der Traubenzuckereinspritzung nicht immer zu vermeiden, wie u. a. auch von Kulcke betont wird. Allgemein betrachtet aber scheint die Zuckeranwendung doch weniger schmerzhaft zu sein, wie Schott selbst hervorhebt, der die von ihm empfohlene Terpentinölbehandlung nur ausnahmsweise angewendet wissen will. Er ist auch selbst wieder zu der Behandlung mit Traubenzucker übergegangen, wobei er allerdings stärkere, und zwar 50%ige Lösungen benutzt. Außerdem aber schreibt Schott den einzelnen Zuckerarten eine unterschiedliche Wirkung zu. Nach seinen Beobachtungen stellt sich der erstrebte Erfolg bei der Verwendung von Dextroselösungen häufiger und sicherer ein, als bei der Einspritzung von Kalorose.

Bemerkenswert sind auch die Feststellungen Schotts über den Charakter der durch Zuckereinspritzung hervorgerufenen entzündlichen Ergüsse. Fand er doch in diesen einen auffallenden Reichtum an eosinophilen Zellen (bis zu 79%) bei gleichzeitig sich einstellender Eosinophilie im Blute von 10% und einer Leukozytose von 15 000. Ein Zeichen dafür, daß durch die Zuckeranwendung eine allergische Reaktionslage des Körpers geschaffen wird, über die nähere Kenntnisse allerdings noch fehlen.

Die Tatsache der Heilungserfolge durch künstliche Erzeugung von Rippenfellergüssen weist darauf hin, daß es *keineswegs als unerwünscht gelten kann, wenn sich in einem Spontanpneu selbsttätig ein Erguß bildet.* Glaubt doch Schott, daß ein Erguß überhaupt erst die Möglichkeit einer vollkommenen Ausheilung schaffe; eine Ansicht, die nur bedingt richtig sein kann, nachdem Heilungen von Spontanpneus in einigen Fällen — z. B. durch Blumberger — auch einwandfrei *ohne* Ergußbildung gesehen worden sind. Dennoch erfordert das Auftreten eines Spontanergusses erhöhte Aufmerksamkeit. Ein zu rasch wachsender Erguß kann übermäßig hohe positive Drucksteigerungen im Brustraum nach sich ziehen, die Eingreifen erforderlich machen. Deswegen schlägt Alexander in solchen Fällen häufige Prüfung der Druckwerte vor mit anschließender teil-

weiser Entleerung der Flüssigkeit bei festgestelltem wesentlichem Ueberdruck. Vor vollkommenem Ablassen der Flüssigkeit wird jedoch gewarnt, um die oben bereits erwähnte Gefahr des Einreißens bereits verklebter Pleurarisse zu umgehen. Um diese Möglichkeit aber überhaupt auf das geringste Maß herabzudrücken, empfiehlt Alexander obendrein, entleerte Flüssigkeitsmengen zum Teil durch das Einblasen von Luft zu ersetzen. Auf jeden Fall aber erfordert frühzeitiges Auftreten eines Spontanergusses die Propepunktion zur Ausschließung eines etwaigen Haematothorax oder gar eines Empyems. Dieses verlangt natürlich eine rasche energische Beseitigung. Auch der Haematothorax bedarf wegen seiner Neigung zu besonders starker Verschwartung und Brustfellverwachsung einer möglichst weitgehenden Entleerung, wenn seine Aufsaugung sich über einen zu langen Zeitraum hin ausdehnt.

Beim Versagen aller bisher erwähnten Maßnahmen bleibt schließlich in manchen Fällen noch ein *chirurgischer Eingriff* erforderlich, um Heilung herbeizuführen, oder gar eine akute Bedrohung des Lebens abzuwenden. Hierbei verdienen zunächst die *thoracoskopisch anwendbaren Eingriffe* Erwähnung. Durch sie kann es z. B. möglich sein, mit Hilfe des Thermokauter Verwachsungen zu lösen, die in der Nähe eines Pleuraeinrisses sitzen, diesen dauernd klaffend erhalten und an der Verklebung und Verschwartung hindern. Beachtliche auf diesem Wege erzielte Erfolge sind von Kipfer mitgeteilt worden. Bei ausbleibender Heilung der Lungen-Pleuraeinrißstelle mit Resthöhlenbildung ist schließlich eine ausgedehnte *Thoracoplastik* am Platze.

Eigene Beobachtungen.

1. *Krankenhausaufnahme am 13. November 1935.*
26jähriger Kranker mit linksseitigem traumatischem Spannungspneumothorax infolge äußerer Gewalteinwirkung bei einem Autounfall. Contusionspneumonie.

Nebenbefunde: Schleimhautquetschwunde der linken Oberlippe und des Zahnfleisches. Qutschwunde über der rechten Kniescheibe. Verschiedene Hautabschürfungen und blutunterlaufende Stellen.

Familien-Vorgeschichte: o. B.

Eigene Vorgeschichte: Als Kind Scharlach, sonst nie ernstlich krank gewesen.

Jetzige Erkrankung: Etwa eine Stunde vor der Einlieferung des Kranken kam dessen selbstgesteuertes Auto ins Schleudern, wobei es

mit einem anderen Kraftwagen zusammenstieß. Der Kranke konnte ohne fremde Hilfe seinen Wagen verlassen. Er fühlte sich sehr elend, so daß er sich setzen mußte, verspürte starke Schmerzen in der Brust, besonders links und beim Atmen. Kein Erbrechen, keine Bewußtlosigkeit, kein Blutspeien, oder -erbrechen.

Abb. Nr. 1.

Befund: Mittelgroßer 36jähriger Mann in entsprechendem EZ., mit geringem Fettpolster. Haut blaß. Auf der Brust, besonders links, und auf der rechten Tibiakante mehrere streifenartige querschräglaufende Sugillationen. Ganz kleine Exkoriationen an der Ulnarseite des rechten Daumens. Schleimhäute mäßig durchblutet.

Kopf: Schädel, Augen, Ohren, Nase, Rachen o. B.

Mund: An der Schleimhautseite der linken Oberlippe und an dem gegenüberliegenden Zahnfleisch oberflächliche Quetschwunden. Zunge feucht, nicht belegt. Gebiß lücken- und schadhaft.

Hals: o. B.

Brustkorb: Wenig breit, tief und atemdehnfähig. Spitzer epigastrischer Winkel. Supra- und Infraclaviculargruben eingefallen. Die Vorderseite ist beiderseits druckempfindlich, besonders links, mit geringem Stauchungsschmerz von vorn nach hinten, nicht von den Seiten.

Lungen: Grenzen regelrecht, mäßig gut atemverschieblich. Klopfschall überall voll und tief. Atemgeräusch überall vesiculär, mitteliaut. Diffuse trockene RG's.

Herz: o. B. Puls gut gefüllt, beschleunigt, gleich- und regelmäßig. Blutdruck 130/90 mm Hg.

Bauch, Nervensystem: o. B.

Gliedmaßen: Etwa 2 cm lange quere Quetschwunde der Haut und Unterhaut über der linken Kniescheibe, verschmutzt und wenig blutend.

Sonstige Befunde:

Röntgenaufnahme der Brust: Die linke Lungenspitze erscheint weniger strukturiert und daher wenig mehr aufgehellt, als rechts. (Siehe Bild Nr. 1.)

Röntgenaufnahme des Alveolarfortsatzes des linken Oberkiefers: o. B.

Verlauf:

13. November (Tag der Aufnahme): Versorgung der verschiedenen Weichteilverletzungen. 2500 E. Tetanus-Antitoxin i. m.

Urin: o. B.

14. November: WaR im Blute negativ.

Senkung der roten Blutkörperchen: 9 mm im Stundenmittel.

Blutbild: Hb: 95%, Ery: 5,0 Mill., Leuko: 18 600, Diff.-Blutbild: Stab: 14%, Segment: 70%, Lympho: 10%, Mono: 6%.

Temperatur: 38,5—38,7°.

Leichte Cyanose und Dyspnoe, die im Laufe des Tages etwas zunehmen.

Lungen: Dämpfung im rechten hinteren Unterfeld und bronchovesiculäres Atemgeräusch. Sehr viel trockene diffuse RG, besonders links.

Auswurf: eitrig, dickflüssig, gelbbraun.

Behandlung: Ipecopan, Transpulmin, Inhalazionen.

15. November: Cyanose, Dyspnoe und Pulsfrequenz (130—140 Schläge in der Minute) haben wesentlich zugenommen. Schlechte Pulsfüllung. Trachealrasseln.

Temperatur: 38,6—37,6°.

Lungen: Rechts ist die Dämpfung jetzt auch vorn sehr deutlich. Ueber der ganzen linken Seite besteht hypersonorer Klopfschall. Atemgeräusch nicht hörbar. Herzdämpfung verschwunden.

Röntgenkontrolle der Lungen: Linke Lunge nurmehr als schmaler dichter zentraler Schatten zu sehen. Im übrigen wird die linke Seite von einer gleichmäßigen Aufhellung eingenommen. Herz und Mittelschatten sind nach rechts verdrängt und verlagert. Rechte Lunge ist unten diffus kleinfleckig konfluierend verschattet. Kleinfleckige Schatten in größerer Anzahl auch im linken Mittelfeld (Siehe Bild Nr. 2).

Auswurf: Schaumig, sonst wie gestern.

Abb. Nr. 2.

Druckmessung in der linken Pleurahöhle um 12 Uhr mittags: Anfangsdruck +4 —1; nach Absaugung von 1000 ccm Luft mittels des Pneumothoraxapparates. Enddruck: - 1 -5 cm Wasser.

Aderlaß von 350 ccm Blut.

Druckmessung in der linken Pleurahöhle um 12.30 Uhr: +5 —7; nach Absaugen von weiteren 850 ccm Luft Enddruck: —0,5 —7 cm Wasser.

Wegen der raschen Wiederauffüllung des Pneumothorax wird als Ausgleichsventil links seitlich im VIII I C R eine Flügelkanüle (Aderlaßkanüle) eingelegt, die sich aber nicht bewährt, da ihre geringe Lichtung zum Druckausgleich offensichtlich nicht genügt. Es wird daher in Novocain-Lokalanästhesie mittels Troikart ein Gummiröhrchen in den linken Pleuraraum eingelegt, durch das genügend Luft entweicht.

Messung der intrathoracalen Druckwerte links um 19 Uhr: Anfangsdruck: +5 —14; nach Absaugen von 700 ccm Luft Enddruck: 0 —12 cm Wasser.

Am Abend ist der Gesamteindruck subjektiv und objektiv besser. Der Kranke fühlt sich wohler und leichter. Geringe Cyanose und Dyspnoe.

Pulsfrequenz: 140 Schläge in der Minute. Puls genügend gefüllt.

16. November: Temperatur 39,6°.

Lungen: Rechts vorn und hinten zahlreiche feuchte klingende RG. Sonstiger Befund wie gestern. Die Gummidrainage des linken Pleuraraum, die wie bei der Bülau-Drainage in ein mit Wasser gefülltes Gefäß geleitet ist, funktioniert befriedigend. Zweimal Strophantose i. v. Stündlich 10 Minuten lang Sauerstoff-Atmung. Zweistündlich 1 Ampulle Cardiazol i. m.

17. November: Temperatur 38,0°.

Pulsfrequenz etwa 100 Schläge in der Minute.
Lungen wie gestern.
Puls gut gefüllt.

Abb. Nr. 3.

18. November: Temperatur 37,8—38,0°.

Lungen: Links hinten unten besteht eine deutliche Dämpfung. Das Atemgeräusch ist links jetzt wieder überall höher, nur links unten abgeschwächt. Ueberall sehr viele großblasige feuchte klingende RG's, Aus der Drainage des linken Pleuraraums fließt in geringer Menge trübseröse Flüssigkeit ab. 4stündlich Cardiazol i. m.

19. November: Ueber Nacht ist das Drain aus dem linken Pleuraraum herausgerutscht.

Der gegen gestern unveränderte Lungenbefund, sowie die an gehöriger Stelle feststellbare Herzdämpfung mit den zugehörigen Tonwahrnehmungen, das Mißlingen der Wiedereinlage des Drains und das Röntgenbild bestätigen die Vermutung der Wiederherstellung normaler Thoraxraumverhältnisse.

Röntgenologisch ist kein Pneumothorax mehr nachweisbar. Die Lunge hat sich wieder voll entfaltet, das Herz steht an gehöriger Stelle. Beiderseits sind in den Unterfeldern kleinfleckige konfluierende Verschattungen sichtbar. (Siehe Bild Nr. 3.)

Täglich zweimal 10 ccm Ol. camphor. 20%.
einmal 1 Ampulle Cardiazol-Chinin i. m.
zweimal 10 ccm Chinin-Calzium i. v.
Antiphlogistinepackung der Brust.

20. November: Cyanose sehr gering, ebenso Dyspnoe.

Lungen: Links hinten unten handbreithohe Dämpfung mit etwas abgeschwächtem Atemgeräusch. Beiderseits zahlreiche klingende feuchte RG, die links sehr ohrnahe sind. Ueberall sehr viel trockene RG. Rechts keine Dämpfung mehr .

Die Kniewunde ist reizlos.

Beschränkung der täglichen Flüssigkeitsmenge auf 1000 ccm.

21. November: Die Wunde an der linken Oberlippe und am linken Zahnfleisch sind in Heilung.

22. November: Lungen: Ueberall weniger RG. Auch die Dämpfung links hinten unten ist geringer; hier knarrende in- und exspiratorische RG's.

Sauerstoffatmung. Cardiazol-Chinin. Nach der zweiten Injektion von Cardiazol-Chinin Schüttelfrost. Das Präparat wird daher abgesetzt.

23. November: Entfernung der Fäden aus der Wunde am linken Knie. Heilung p. p. Bewegungen des Gelenks aktiv und passiv frei.

24. November: Lungen: Nirgends mehr Dämpfung. Ueber beiden unteren Lungenhälften feuchte klingende RG.

Temperatur: 37,7°.

25. November: Geringe Eitersekretion aus der linken seitlichen Thoraxwunde.

Täglich Antiphloistinepackung der linken Thoraxseite.

Temperatur: 37,7°.

Lungen: Links hinten unten besteht eine einen Querfinger breite Dämpfungszone oberhalb der unverschieblichen unteren Grenze mit abgeschwächtem Atemgeräusch. Sonst wie gestern.

26. November: Lungen: Links hinten unten hat sich zu dem gestrigen Befund noch Knarren eingestellt. Sonst aber keine RG mehr hörbar.

Die Flüssigkeitsbeschränkung wird aufgehoben.

Sputum: Die tägliche Menge schwankt in der letzten Woche zwischen 15—20 ccm.

Tbc-Bazillen nach Antiformin-Anreicherung negativ. Antiphlogistine ab.

27. November: Sputum: Tbc-Bazillen negativ.

Die Mundwunden sind geheilt.

28. November: Lungen: Diffuse vereinzelte trockene RG. Links hinten unten oberhalb der Grenze leichte handbreite Dämpfung mit abgeschwächtem Stimmfremitus und Atemgeräusch.

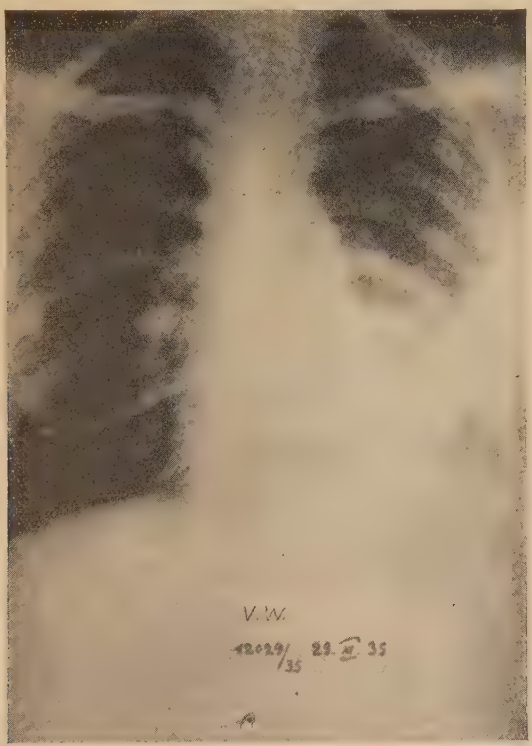

Abb. Nr. 4.

29. November: Temperatur: 37,6°.

Aus der Thorax-Drainagewunde reichlichere Eitersekretion.

Röntgenkontrolle der Lunge: Rechts bestehen keine wesentlichen aktiven Veränderungen mehr. Links dagegen besteht im Unterfeld

dichte konfluierende Herdverschattung. Das Pericard ist links seitlich unten zipfelförmig ausgezogen, so daß der darunter liegende Pleuraraum wie abgekapselt erscheint. Jedoch keine Spiegelbildung erkennbar. (Siehe Bild Nr. 4.)

2. Dezember: Die seitliche Thoraxwunde links ist geschlossen. Lungen: Links hinten unten handbreite Dämpfung mit vesicobronchialen Atemgeräusch und feinblasig knisternden feuchten RG. Täglich zweimal 3 ccm Transpulmin. Täglich wechselnd Senfwickel oder Pelose-Packung.

3. Dezember: Temperatur 37,4°. Seit drei Tagen kein Auswurf mehr.

6. Dezember: Senfwikel und Pelose abgesetzt.

7. Dezember: Lungen: Links hinten unten drei Querfinger breite Dämpfung. Aufgehobenes Atemgeräusch, vermehrter Stimmfremitus. Täglich Kurzwellen-Diathermie der linken Thoraxseite.

Abb. Nr. 5.

12. Dezember: Lungen: Drei Querfinger breite Dämpfung links hinten unten mit etwas abgeschwächtem Atemgeräusch. Vereinzelt diffus verstreute RG.

Urin: Im Sediment viel Erythrozyten, sonst o. B.
Temperatur normal.

14. Dezember: Lungen: Nirgends mehr RG. Ueberall Vesiculäratmen. Steht auf.

16. Dezember: Röntgenkontrolle der Lungen: Rechts wie am 29. November. Links bestehen im Unterfeld immer noch konfluierende Herdschatten; besonders dicht und homogener ist die Verschattung in einem Dreieckfeld, das seine Spitze zum Herzen, die Basis zur Brustwand hat. (Siehe Bild Nr. 5.)

Der Kranke fühlt sich vollkommen wohl, hat keinerlei Beschwerden, auch nicht nach größeren Anstrengungen (Treppensteigen, längerem Aufsein). Nur bei starkem Husten, der sehr selten ist, fühlt er einen stechenden Schmerz unterm Brustbein. Kein Auswurf.

Klinischer Lungenbefund: Grenzen hinten unten beiderseits in Höhe des 12. B W D., vorn rechts im 5. I C R., mäßig gut atemverschieblich. Ueberall voller Klopfschall und Vesiculäratmen. Diffus vereinzelte trockene RG. Herz: o. B.

17. Dezember: Entlassung in hausärztliche Ueberwachung.

Epikrise:

In dem besprochenen Krankheitsfalle stand der traumatisch entstandene Spannungspneumothorax als die gefährlichste Folge des erlittenen Unfalls im Vordergrunde der ärztlichen Behandlung. Die epikritische Betrachtung der angewandten Behandlungsmaßnahmen und des Krankheitsverlaufs zeigt, daß die wiederholte Druckentlastung eines Spannungspneumothorax ohne Erfolg bleibt, wenn sich der Pneumothorax sehr rasch wieder auffüllt. Erst die Anwendung eines Verfahrens, das eine dauernde Entlastung des Pneus ermöglicht — hier in Form einer Dauerentleerung nach dem Prinzip der B ü l a u - Drainage —, vermochte den äußerst lebensbedrohlichen Spannungspneumothorax sehr rasch und ohne wesentliche Folgen zu beseitigen.

2. *Krankenhausaufnahme am 9. Mai 1937.*

23jährige Ehefrau mit doppelseitiger offener acinös-nodös-cavernöser Lungentuberkulose. Rechtsseitiger Spannungspneumothorax nach künstlich angelegtem therapeutischen Pnemothorax rechts.

Familien-Vorgeschichte: Eltern leben und sind gesund. Keine Geschwister, keine Tuberkulose in der Familie.

Eigene Vorgeschichte: Als Kind Scharlach und Masern. Mit 12 und mit 13 Jahren Mittelohreiterung. Mit 17 Jahren große Mattigkeit und zeitweilig leichte Temperatursteigerungen, doch konnte eine damals vorgenommene genaue Untersuchung keine Lungenerkrankung aufdecken. Vor drei Jahren normaler Partus mit normalem Wochenbettsverlauf.

Jetzige Erkrankung: Die Kranke war im August 1936 an der Ostsee. Sie erkrankte dort mit Husten, der bei ausgedehnten Sonnenbädern stärker wurde.

Im Dezember 1936 bestand immer noch Husten, weswegen die Kranke — *ohne* ärztliche Verordnung! — eine Höhensonnenkur durchführte. Der Zustand verschlechterte sich dauernd; die Kranke fühlte sich immer matter und hatte etwas Auswurf, jedoch keine Nachtschweiße und keine Gewichtsabnahme.

Im Dezember 1936 wurde schließlich eine Lungentuberkulose mit positivem Sputumbefund festgestellt. Verbrachte danach sechs Wochen in einem Sanatorium, wo ihr ein linksseitiger Pneumothorax angelegt wurde. Anschließend hieran suchte die Kranke eine Lungenheilanstalt im Südharz auf, die sie nach einem Vierteljahr wieder verließ, weil ihr die dortige Witterung zu feucht und zu kalt war. Während der ambulanten Behandlung zu Hause verschlimmerte sich der Zustand erheblich. Sie wurde sehr heiser und bekam zunehmende Kehlkopfschmerzen. Wegen dieser Beschwerden und wegen des Verdachts auf eine Kehlkopftuberkulose erfolgt am 6. Mai 1937 die Einweisung in das Krankenhaus.

Befund: 23jährige Kranke in leidlichem EZ und KZ. Haut und sichtbare Schleimhäute mäßig durchblutet.

Kopf: Schädel o. B.

Mundhöhle: Zunge feucht, linke Tonsille zerklüftet, drei Zähne cariös, sonst Gebiß in Ordnung.

Hals: Auf beiden Halsseiten je eine Drüsenschwellung unter dem Kieferwinkel. Die Drüsen sind nicht druckschmerzhaft. Schilddrüse leicht vergrößert.

Brustkorb: Symmetrisch, mäßig gewölbt.

Lungen: Hintere untere Grenzen an regelrechter Stelle, links um zwei, rechts um drei Querfinger verschieblich. Links unten paravertebral mäßige Dämpfung mit leicht hypersonorem Klopfschall. Ueber dieser Dämpfung vereinzelte mittelblasige klingende RG, bei rauhem Inspirum und verlängertem Exspirium. Lateralwärts ist das Atemgeräusch abgeschwächt, teilweise aufgehoben.

Rechts ist auskultatorisch und perkutorisch kein von der Norm abweichender Befund zu erheben.

Herz: Aktion regelmäßig, Töne rein. 80—90 Schläge in der Minute. Blutdruck nach Riva-Rocci: 125/80 mm Hg.

Bauch: Ueberall weich, ohne krankhafte Resistenzen. Mäßiger Druckschmerz im epigastrischen Winkel.

Gliedmaßen: o. B.

Nervensystem: Physiologische Reflexe lebhaft, keine krankhaften Reflexe.

Sonstige Befunde:

Urin: Eiweiß schwach positiv, im Sediment Leukozyten vermehrt und einzelne hyaline Zylinder.

Blutbild: Hb: 76%, Ery: 4,5 Mill., Leuko: 6200, Diff.-Blutbild: Eos: 5%, Stab: 9%, Segment: 46%, Lympho: 25%, Mono: 15%.

Blutsenkung nach Westergreen: 62 : 99 mm.

Auswurf: 5 ccm in 24 Stunden. Tuberkelbazillen bei Antiformin-Anreicherung positiv.

Verlauf:

9. Mai: Erhält Herrmannsdorfer-Diät, Sanostol, Calzium-Tabletten. Täglich eine Mentholkehlkopfspritze. Freiluftliegekur. Allgemeinbefinden leidlich.

10. Mai: Röntgenaufnahme: Rechts fast überall gleichmäßig verteilte, ziemlich feinfleckige, nach oben an Dichte zunehmende Schattenzeichnung. Etwas betonte weiche breite Strangzeichnung nach unten lateral. Eine Caverne ist einwandfrei nicht erkennbar.

Links besteht ein Pneu von der 4. bis zur 7. Rippe. Spitze nicht adhärent. Der Pneu läuft schmalzipfelig nach unten aus. Vom linken Hilus aus sehr breite Schattenzeichnung nach oben. Der untere Lungenteil ist feinfleckig-wolkig gleichmäßig gezeichnet. (Siehe Bild Nr. 6.)

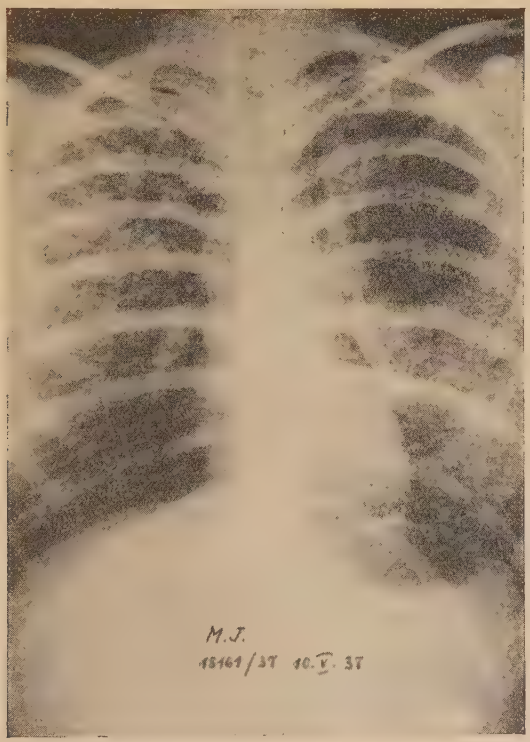

Abb. Nr. 6.

11. Mai: Pneunachfüllung links. Anfangsdruck: —5 —2 (400 ccm) —2 —0. Keine Beschwerden.

12. Mai: Gewicht 57,5 kg: 1 kg Gewichtszunahme. Täglich intralaryngeale Mentholspritzen.

21. Mai: Bei subfebrilen Temperaturen sonst der gleiche Zustand. Heute im Krankenhaus zweite Nachfüllung des linksseitigen Pneu. —6 —1 (420 ccm) —4 —0,5.

25. Mai: Fühlt sich allgemein etwas schwach, sonst aber weiter keine Beschwerden. Auswurf in 24 Stunden: 20 ccm.

26. Mai: Heute Pneu-Anlage rechts. Anfangsdruck: —2 —5 (300 ccm). Enddruck: —1 —3.

Pat. spürt seit der Neuanlage des rechtsseitigen Pneu etwas stärkeren Reizhusten, der sich nach Codein bessert. Sonst keine Beschwerden.

27. Mai: Gestern Abend — am Tage des Pneuanlage rechts — steigende Atemnot mit kleinem, weichem, frequentem Puls (130—140 Schläge in der Minute). Heute um $0.^{45}$ Uhr sehr starke Atemnot mit wechselndem Puls und sehr starken Schmerzen über der rechten Brust. Kontrolle des rechtsseitigen Pneu ergibt einen Ueberdruck von +7 —2. Nach Entnahme von 1000 ccm Luft mittels des Pneu-Apprates ist der Druck auf —1 —4 gefallen. Pat. fühlt sich wesentlich erleichtert und beruhigt sich nach 0,01 Pantopon i. m. Pulsfrequenz jetzt 120, Pulsfüllung befriedigend.

Um 4 Uhr morgens wieder stärkste Atemnot, Puls ist fadenförmig. Druckverhältnisse im rechtsseitigen Pneu: +5 —6. Entnahme von 1000 ccm Luft mittels des Pneu-Apparates, daraufhin Druck: +1 —5.

Auch links werden zur Entlastung 150 ccm Luft entnommen, worauf der Druck jedoch mit +1 —4 nahezu unverändert bleibt. Trotz der Druckentlastung bleibt aber die Atemnot unverändert stark. Deswegen Einlegen eines Gummi-Drain nach Art der Bülau-Drainage rechts. Das schlechte Allgemeinbefinden der Pat. wird hierdurch etwas, jedoch nicht sehr wesentlich gebessert. Dreistündlich Cardiaca i. m.

29. Mai: Die Kranke klagt über anhaltend starke Schmerzen in der rechten Brustseite. Mäßig starker Reizhusten, der sich nach Codein erheblich bessert. Puls gut gefüllt, 120 Schläge in der Minute.

1. Juni: Heute Temperaturanstieg auf 39,2°. Aus dem Bülau-Drain wird etwas trübseröse Flüssigkeit entleert (etwa 30 ccm), worauf das Drain in Oxycyanat geleitet wird.

3. Juni: Da die Sekretion aus dem Drain öfters stagniert, wird mit Rivanol gespült. Worauf der Abfluß sich wieder einstellt. Temperatur heute Abend: 39,7°.

4. Juni: Erneute Nachfüllung des linksseitigen Pneus. —2,5 —6 (200 ccm) —1 —4. Keinerlei Beschwerden. Unter Röntgenkontrolle wird das Bülau-Drain um etwa 5 cm zurückgezogen, da es nicht mehr in den Flüssigkeitsspiegel eintaucht. Nur geringer Abfluß aus dem Drain.

5. *Juni:* Vermehrtes schmerzhaftes Druckgefühl in der linken Brust. Temperatur 40,6°. Seit einigen Tagen bis 80 ccm eitriger Auswurf.

8. *Juni:* Ist im allgemeinen sehr matt und schwach. Röntgenaufnahme der Lungen: Ein niedriger Exsudatspiegel schneidet die neunte Rippe rechts. Das Bülau-Drain taucht *nicht* ein. Die Lungenzeichnung rechts ist jetzt grobfleckig, ungleichmäßig aufgelockert, verbreiterte und deutlichere Strangzeichnung vom Hilus nach oben und unten. Lediglich über der Spitze besteht noch ein daumenbreiter Pneu. Links ist der Pneu gegenüber dem Befund vom 10. Mai etwas tiefer getreten. Der Oberlappen zeigt einen dicktfleckig verschatteten infiltrierten Bezirk. Uebrige Zeichnung des Oberlappens sehr viel dichter als am 10. Mai. Auf der rechtsseitigen Aufnahme scheint gleichfalls die stärkere Verschattung im Oberlappen durch. (Siehe Bild Nr. 7.)

Haemoglobin 73%. Senkung nach Westergreen: 62 : 99 mm.

Leuko: 24 000, Diff.-Blutbild: Eos: 1%, Jugendf.: 2%, Stab: 16%, Segment: 69%, Lympho: 9%, Mono: 3%.

Auswurf: weiterhin eitrig; Tuberkelbazillen positiv.

Abb. Nr. 7.

10. Juni: Der Blutdruck ist auf 90/70 mm Hg abgesunken. Täglich 0,4 Digipurat als Zäpfchen.

Im Urin 3,1% Eiweiß. Die Temperaturen zeigen fast septischen Charakter und schwanken zwischen 38,5 bis 40,4°.

Die Kranke ist zeitweilig somnolent!

14. Juni: Zunehmende Schwäche. Immer stärker werdender Husten mit steigenden Auswurfmengen (100 ccm in 24 Stunden). Atemnot nimmt stark zu. Aus der Bülau-Drainage entleert sich nur eine Spur serösen, etwas trüben Exsudats.

16. Juni: Wegen vollkommen fehlender Sekretion wird das Bülau-Drain entfernt. Schutzverband. Die Kranke nimmt fast keine Nahrung zu sich. Sehr schwere Atemnot mit quälendem Husten. Täglich mehrfach 0,1 Pantopon subcutan. Temperatur schwankt um 39,0°.

19. Juni: Gestern Nachmittag ziemlich plötzlich einsetzende allgemeine Blässe und Cyanose. Häufiger Stuhlgang. Steigendes Angstgefühl, verbunden mit heftiger motorischer Unruhe. Erst nach Morphium tritt leichte Beruhigung ein. Kranke ist vollkommen klar.

Heute früh um $4.^{15}$ Uhr Exitus letalis unter den Zeichen allgemeiner Kreislaufschwäche.

Sektionsbericht vom 21. Juni 1937.

Klinische Diagnose: Doppelseitige offene cavernöse Lungentuberkulose. Käsige Pneumonie.

Hauptleiden: Lungentuberkulose.

Todesursache: Versagen des Herzens und des Kreislaufs.

Anatomische Diagnose: Aeltere produktive Tuberkulose der linken Lungenspitze. Kirschkerngroßes Cavum in der linken Lungenspitze. Frische ausgedehnte acinös-nodöse Tuberkulose beider Lungen. Käsige Pneumonie des linken Lungen-Unterlappens. Frische fibrinöse Pleuritis über dem linken Lungen-Unterlappen. Alte flächenhafte pleuritische Verwachsungen über beiden Oberlappen und dicke fibrinöse, nicht ganz frische Beläge über dem rechten Lungen-Unterlappen. Tuberkulöse Geschwüre am hinteren Ende des linken Stimmbandes und an der Unterfläche der Epiglottis. Haemorrhagische fibrinöse Tracheitis und Bronchitis. Wandhypertrophie und Erweiterung der rechten Herzkammer und Vorkammer. Trübe Schwellung des Herzmuskels. Toxisch-infektiöse Schwellung der Leber, Nieren und Milz mit Erweichung der Milzpulpa. Schlaffheit des Herzmuskels. Erweiterung der linken Herzkammer. Starke Stauungsblutüberfüllung aller Organe.

Epikrise:

Es handelt sich um einen rechtsseitigen Spannungspneumothorax, der im Anschluß an die Anlage eines künstlichen therapeutischen Pneus auftrat. Seine Entstehung muß wohl durch Ruptur des visceralen Pleurablattes erklärt werden, das jedoch an der Stelle des

Einrisses ohne Zweifel schon erheblich durch einen unmittelbar unter ihm liegenden tuberkulösen Entzündungsherd geschädigt war. Vielleicht wäre hier in absehbarer Zeit ein spontaner Durchbruch erfolgt. Dieser Erklärung widerspricht nicht der in dieser Hinsicht negative Obduktionsbefund. Zeigte es sich doch bei der Obduktion, daß die rechtsseitigen Pleurablätter mit dicken fibrinösen Auflagerungen bedeckt waren, durch welche der ursprüngliche Pleurariß infolge Verklebung sehr wohl dem Auge verborgen bleiben konnte.

Der Verlauf und die kritische Würdigung der durchgeführten Behandlungsmaßnahmen des entstandenen Spannungspneus zeigen auch hier wieder, daß eine Dauerdrainage zur Entlastung des Pneu wirkungsvoller und schonender war, als wiederholte, nur kurz wirkende Entlastung durch Absaugen der Luft, die auch hier keinerlei nennenswerten Erfolg, weder in subjektiver, noch in objektiver Hinsicht zeitigte. Auch bei dieser Kranken konnte mit der Dauerdrainage der Spannungspneu sehr rasch beseitigt werden. Diese günstige Beurteilung der Dauerdrainage erleidet auch dadurch keine Einbuße, daß die Kranke trotz der schnellen Beseitigung des Spannungspneus verstarb. War doch die eigentliche Todesursache *nicht* der nur kurz bestehende Spannungspneu, sondern vielmehr die ausgedehnte und hochfloride tuberkulöse Lungenerkrankung, die durch toxische Beeinflussung den Kreislauf zum Versagen brachte und dadurch den Tod herbeiführte.

Zusammenfassung.

Es wird über das Krankheitsbild und die Behandlung des Spannungspneumothorax berichtet.

Auf Grund der bei der Behandlung gemachten Erfahrungen an zwei Kranken ist festzustellen, daß die gründliche Entlastung des Spannungspneus mittels einer Dauerdrainage in jedem Falle *dann* wirksamer und von rascherem Erfolge begleitet ist, als die wiederholte Druckentlastung durch Luftabsaugen, wenn sich der bestehende Pneumothorax durch das ihn verursachende Ventil immer wieder sehr schnell aufzufüllen in der Lage ist.

Wesentliche *Komplikationen* wurden bei der Behandlung mit Dauerdrainage *nicht* beobachtet.

Es ist mir ein besonderes Bedürfnis, auch an dieser Stelle Herrn Prof. Dr. Herrmanmsdorfer meinen aufrichtigen Dank für die Ueberlassung des Themas und für seine liebenswürdige Unterstützung bei der Anfertigung der Arbeit auszusprechen.

Schrifttum.

1. Albert, A.: Dtsch. Tbk. Bl. 9,51 (1935).
2. Alexander, H.: Fortschr. Ther. 10,364 (1935).
3. — Dtsch. med. Wschr. (1932), 1351.
4. Aßmann, H.: Die Klin. Röntgendiagn. d. inn. Krankh., 5. Aufl., 1934.
5. Atwood, A. W.: Boston. med. J. 195, 1237 (1926).
6. Beltz und Kaufmann: Fortschr. Röntgenstr. 33, 781 (1925).
7. v. Bergmann, G.: Die Erkrankungen des Mediastinums, in Mohr und Staehelin, Handbuch der inn. Mediz. Bd. 2, Teil 1, 2. Aufl. (1930).
8. Betchow, N. u. Gilbert, R.: Schweiz. med. Wschr. (1924), 1129.
9. Biach: Wien. med. Wschr. (1880), 7.
10. Bittorf, A.: Münch. med. Wschr. (1910), 1218.
11. Blumberg: Inaug.-Diss., Königsberg (1899).
12. — Ergebn. d. ges. Medizin, Bd. 21 (1936).
13. Brauer, L.: Mitt. a. d. Grenzgeb. Med. u. Chir. 13, 483 (1904).
14. — Die Röntgendiagnose d. Pleuraerkrankungen, in F. M. Graedel, Atlas und Grundriß der Röntgendiagnostig. München (1914).
15. Brauer, L. und Spengler, L.: Die operative Behandlg. der Lungentuberk., in Brauer, Schroeder und Blumenfeld, Handb. d. Tbk. 2. Aufl., Bd. 3. Leipzig (1919).
16. Bruns, O.: Med. Klin. (1910), 1524.
17. — Ztschr. exp. Pathol. u. Ther. 7, 494.
18. Eimer, K.: Klin. Wschr (1935), 735.
19. Fischer, B.: Ztschr. f. klin. Med. 95, 1 (1922).
20. Fischer-Wasels, B.: Münch. med. Wschr. (1927), 1877.
21. Fleischner, F.: Fortschr. Röntgenstr. 28, 578 (1922).
22. — Beitr. Klin. Tbk. 55, 1 (1922).
23. — Fortschr. Röntgenstr. 30, 181 (1923).
24. — Wien. Klin. Wschr. (1933), 1486.
25. — Med. Klin. (1935), 179.
26. Haenisch, G. F.: Röntgenprax. 6, 147 (1934).
27. Hayashi: Frankf. Z. Pathol. 16, 1 (1915).
28. Hohenner, K.: Beitr. Klin. Tbk. 84, 596 (1934).
29. Kienböck, R.: Wien. Klin. Wschr. (1898), 538, 1178.
30. Kipfer, R.: Verh. dtsch. Ges. inn. Med. (1932), 193.
31. Kjaergaard, H.: Act. med. Scand. 80, 93 (1933).
32. Kohler: Klin. Wschr. (1923), 2133.
33. Kopstein, G. und Lenz, R.: Dtsch. Arch. klin. Med. 174, 366 (1932).
34. Kulcke, E.: Münch. med. Wschr. (1920), 1175.
35. Kusan, L.: Vjesn, 47, 759 (1925). Zitiert nach Morawitz und nach Samietz.
36. Larsen, T. H.: Norsk. Mag. Laegevidensk. 94, 1130 (1930).
37. Laufer, O.: Klin. Wschr. (1929), 888.

38. Lenz, R.: Siehe unter Nr. 33!
39. Massini, R. und Schoenberg: Berl. Klin. Wschr. (1916), 1076.
40. Matthes, M. und Curschmann, H.: Lehrb. d. Diff.-Diagnose inn. Krankh. 7. Aufl. Berlin (1934).
41. Morawitz, P.: Münch. med. Wschr. (1933), 1861.
42. Mueller, P.: Klin. Wschr. (1934), 137.
43. Orth, J.: Berl. Klin. Wschr. (1905), 1.
44. Pohl, R.: Röntgenprax. 7, 9 (1935).
45. Reckziegel, C.: Inaug.-Diss. Tübingen (1931).
46. Reiche, F.: Münch. med. Wschr. (1918), 672.
47. Sahli: Lehrb. d. klin. Untersuchungsmeth. 5. Aufl. Leipzig (1909).
48. Samietz, W.: Inaug.-Diss. Jena (1930).
49. Schall, L.: Klin. Wschr. (1934), 1324.
50. Schott, E.: Münch. med. Wschr. (1934), 716.
51. — Münch. med. Wschr. (1935), 1151.
52. Semb, C.: Acta chir. Scand. (76, H. 3—5.
53. Spengler, L.: Bruns Beitr. klin. Chir. 49, 80 (1906.
54. — Schweiz. med. Wschr. (1923), 309.
55. Staehelin, R.: Der Pneumothorax, in Mohr und Staehelin, Handb d. inn. Med. Bd. 2, 2. Teil, 2. Aufl. Bln. (1930).
56. Stein und Boedecker: Beitr. klin. Tbk. 80, 415 (1932).
57. Unverricht, H.: Krankheiten des Brustfells und des Mittelfells, in Ebstein und Schwalbe, Handb. prakt. Med. Bd. 1, 2. Aufl., Stuttgart (1905).
58. Wellmann, C.: Dtsch. Arch. klin. Med. 103, 387 (1911).
59. Wenckebach: Ueber pathol. Beziehungen zwischen Atmung u. Kreislauf. Sammlg. klin. Vortr. (1907). Zitiert nach Pohl.
60. Zuelzer: Therap. Gegenw. (1902), 529.

Lebenslauf.

Ich wurde am 7. Januar 1907 als Sohn des Stadtsekretärs Josef Schatter in Kempen geboren. Mein Vater fiel auf dem Felde der Ehre im Jahre 1916.

Nach dreijährigem Besuch einer Vorschule und anschließendem Privatschulbesuch trat ich 1919 in die Quarta des Lessing-Gymnasiums zu Frankfurt am Main ein. Hier beschloß ich im Jahre 1926 meine Schulausbildung mit Ablegung der Reifeprüfung.

Meine Studien betrieb ich an der Johann Wolfgang Goethe-Universität gleichfalls in Frankfurt am Main, und zwar bis zur Ablegung des medizinischen Staatsexamens im Juni 1931.

Nach Ableistung des Praktikantenjahres an der Inneren Abteilung des St. Hedwig-Krankenhauses zu Berlin erhielt ich am 15. Juni 1932 meine Bestallung als Arzt. Von diesem Zeitpunkt bis zum 1. September 1937 war ich als Assistent tätig an den inneren Abteilungen des Städtischen Krankenhauses zu Ratibor O/S., beziehungsweise des St. Antonius-Krankenhauses zu Berlin-Karlshorst.

Seit dem 1. Oktober 1937 arbeite ich als Röntgenologe im Röntgeninstitut der Chirurgischen Universitätsklinik der Charité, bezw. seit dem 1. Mai 1939 im Universitäts-Röntgeninstitut am Robert Koch-Krankenhaus, Berlin.